Kocaeli Üniversitesi Tıp Fakültesi
Çocuk Sağlığı ve Hastalıkları
Anabilim Dalı

Pediatrik Kardiyoloji BD
Olgu Sunumu

19 Ekim 2017 Perşembe

Araş. Göv. Dr. Uğur Topçu

KOCAELİ ÜNİVERSİTESİ
Tıp Fakültesi

ÇOCUK SAĞLIĞI VE HASTALIKLARI ANABİLİM DALI
PEDİATRİK KARDİYOLOJİ BİLİM DALI
OLGU SUNUMU

19.10.2017

ARŞ.GÖR.DR. UĞUR TOPÇU

Hasta

- 1 aylık erkek hasta, burun akıntısı, öksürük şikayeti ile Düzce'de götürüldüğü çocuk doktorunun FM'de üfürüm saptaması üzerine hasta 26/07/2017 tarihinde Çocuk Kardiyoloji bölümümüze yönlendirilmiş.

Özgeçmiş

- Doğum öncesi: Özellik yok.
- 38+5 GH, 3550 gr, NSVY ile.
- Doğum sonrası: Özellik yok.

Soy-geçmiş

- Anne: 24 yaşında, sağ/sağlıklı.
- Baba: 31 yaşında, sağ/Hepatit B taşıyıcısı.

Anne ve baba arasında akrabalık yok.

Ailede 40 yaş altı ani kalp ölümü: yok.

1.Çocuk:Hastamız

Fizik Muayene

- **Ateş:** 36,5°C
- **Nabız:** 130/dk
- **Kan Basıncı**
- Sol kol: 70/40 mm Hg
- Sağ kol: 70/50 mm Hg
- Sol bacak: alınamadı
- Sağ bacak: alınamadı
- **Solunum sayısı:** 50/dk
- **s02:** %98
- **Boy:** 53 cm (25-50p)
- **Kilo:** 4150 gr (25-50p)

Fizik Muayene

- Cilt: Hafif soluk. Siyanoz yok. Turgor, tonus doğal. Ödem, ikter, peteşi, purpura yok.
- Baş-boyun: Saç ve saçlı deri doğal. LAP yok.
- Gözler: Konjonktiva ve skleralar doğal. Göz küreleri her yöne deviye. Strabismus, glokom, katarakt yok. IR +/+
- KBB: Düşük kulak yok. Burun pasajları açık. Yarık damak, yarık dudak yok.
- Solunum sistemi muayenesi: Solunum sesleri doğal. HİHTSEK. Ral,ronküs, ekspiryum uzunluğu yok.
- KVS muayenesi: S1 (+) S2 (+) 2/6 sistolik üfürüm. Thrill yok. AFN -/-

Fizik Muayene

- GİS: Batın normal bombelikte. HSM yok.
- Genitoüriner: Haricen erkek. Testisler bilateral skrotumda.
- Nöromüsküler sistem: Kas kitlesi ve tonusu doğal.

ÖN TANILAR?

Aort Koarktasyonu

EKO (26/07/2017)

- Aort koarktasyonu (önemli)
- Sol ventriküler nonkompaksiyon
- Sol ventrikül sistolik disfonksiyon (EF:%56- hafif)
- Atriyal septal defekt (sekundum-küçük)

Aort BT Anjiografi (27/07/2017)

- Arcus aorta çapı normalden azdır (4 mm) Çıkan aorta çapı 5 mm, inen aorta çapı 3 mm ölçülmüştür.
- Torasik aorta, subklavyen arterin çıkım noktasının distalinden belirgin derecede daralmıştır. Bulgular aort koarktasyonu ile uyumludur.

Image no: 5
Toplam 15 görüntüden 6.
28/07/2017, 09:47:18

Image no: 10
Toplam 15 görüntüden 11.
28/07/2017, 09:47:18

Image no: 11
Toplam 15 görüntüden 12.
28/07/2017, 09:47:18

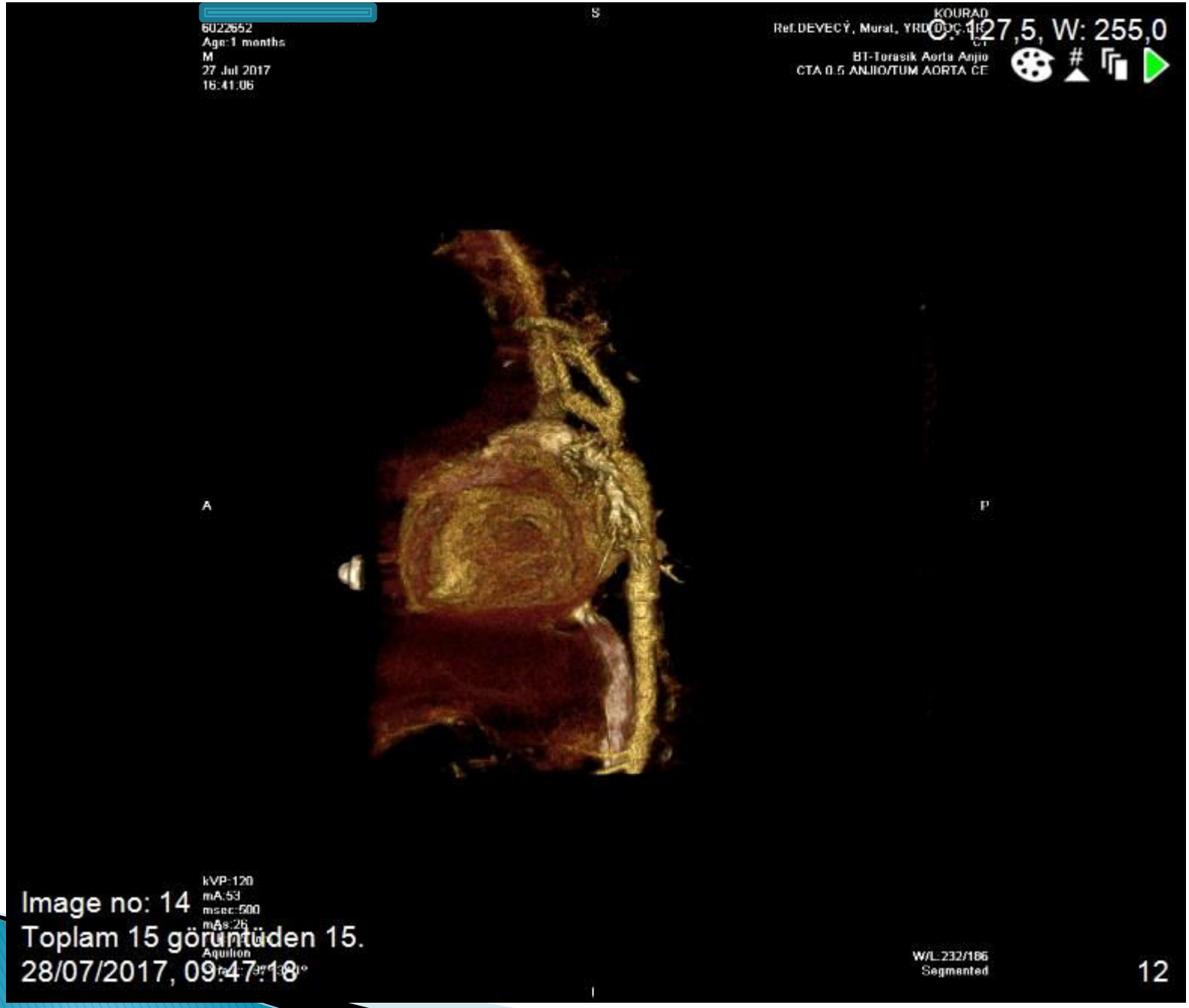

Image no: 14
Toplam 15 görüntüden 15.
28/07/2017, 09:47:18

Hasta

- 29/07/2017'de hasta Acıbadem Bakırköy Hastanesi'nde opere edildi.
- Hastanın dış merkezden taburcu edildikten 2 gün sonrasında solunum sıkıntısı gelişti. Hasta bu şikayetlerle çocuk acil servisimize başvurdu. FM'de sol akciğerde solunum sesleri azalmıştı.

PAAG

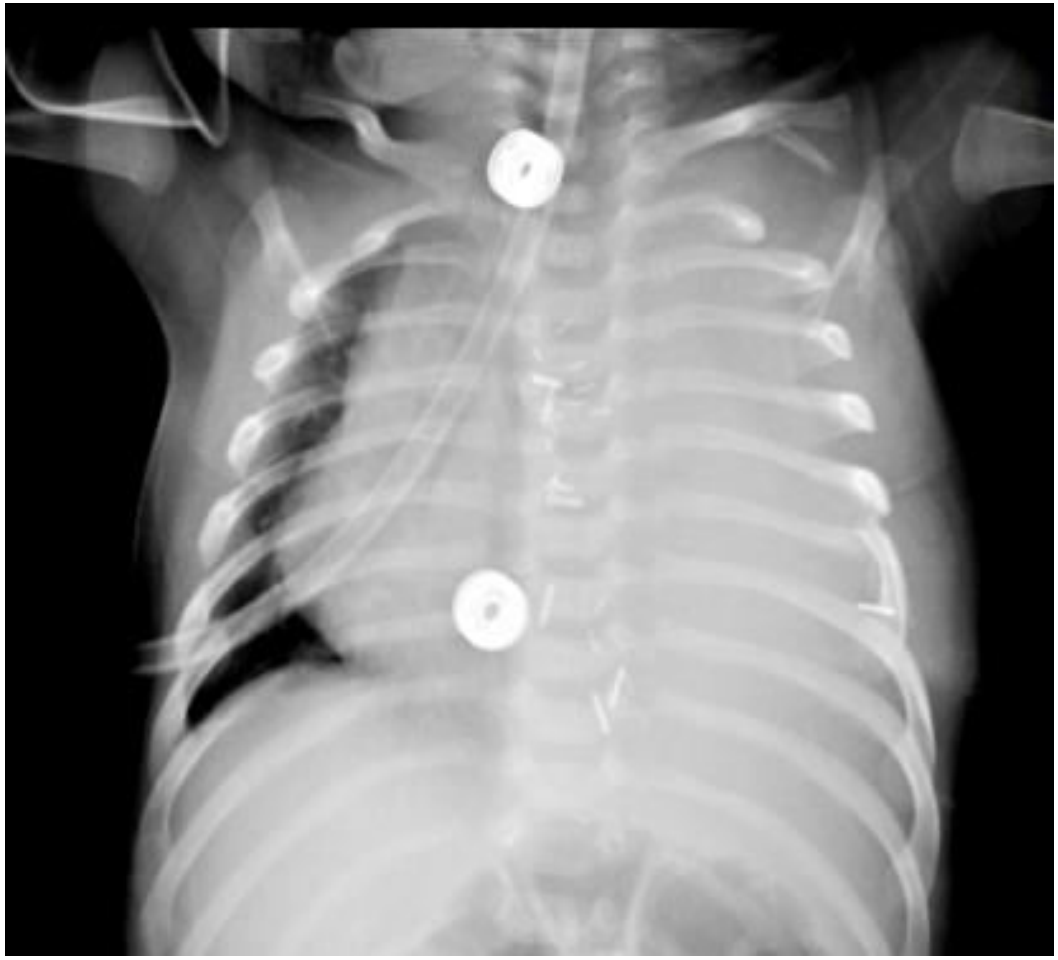

Laboratuvar

- Kan glikozu: 120 mg/dl
- Üre: 36,38 mg/dl
- Kreatinin: 0,31 mg/dl
- AST: 45 U/L
- ALT: 21 U/L
- LDH: 596 U/L
- T. Protein: 5,6 g/dl
- Albümin: 4,4 g/dl
- Na: 135,6 mEq/L
- K: 5,22 mEq/L
- Cl: 99 mEq/L
- Ca: 10,18 mg/dl
- P: 5,1 mg/dl
- Ürik Asit: 2,7 mg/dl
- CRP:0,14 mg/dl

Kan gazı:

- PH: 7,34
- PCO2: 32,4
- HCO3: 18,5

Hemogram

- Beyaz küre: 16205 x10^3/uL
- Nötrofil:13173 x10^3/uL
- Lennfosit: 1570 x10^3/uL
- Hb: 12,26 g/dl
- HCT:37,42 %
- MCV:84,9 fl
- Trombosit:690,9 x10^3/uL
- ESR: 2 mm/h

Koagülometre

- PT: 16,5 sec
- INR: 1,34
- APTT: 23,2 sec

Hasta

- Hastada sol plevral effüzyon gelişti̇ği saptandı.
- Hastaya kalp damar cerrahisi tarafından sol hemitoraksa toraks tüpü takıldı.

ÖN TANILAR

Hasta

- Hasta şilotoraks tanısı ile ÇYBÜ'ne yatırıldı.
- 10 mcq/kg/h'ten somatostatin infüzyonu başlandı.

Hasta

- Hastanın takiplerinde tüpten gelenlerinin kesilmemesi üzerine hastaya plörodezis yapıldı.
- Takiplerinde yatışının 12.gününde tüpten gelenleri kesildi. Solunum sesleri bilateral eşit ve doğaldı. Hastaya orta zincirli yağ asitleri içeren mama başlandı. Toplam 6 hafta alması planlandı, bu süreçte anne sütü verilmedi. Mama ile de tüpten gelenlerinin olmaması üzerine yatışının 19.gününde hastanın toraks tüpü çıkartıldı ve hasta çocuk genel servisine devredildi.
- Çocuk genel servisindeki takiplerinde sandostatin infüzyonu 2-3 günde bir azaltılarak kesildi. İzlemde herhangi bir patoloji gelişmeyen hastanın taburculuğunda EKO'su yapıldı, ek patoloji saptanmadı, hasta taburcu edildi.

Aort Koarktasyonu

- Aort koarktasyonu aort arkının lokalize darlığıdır.
- %98 oranında sol subklavyen arterin aort arkından çıkış yerinin altında ve duktusun tam karşısındadır.
- **Turner sendromluların %30'unda görülür.**
- Erkeklerde 2 kat daha sıktır.
- **Beraberinde en sık görülen anomali (%50-80) biküspit aort valvidir.**

Coarctation of the Aorta

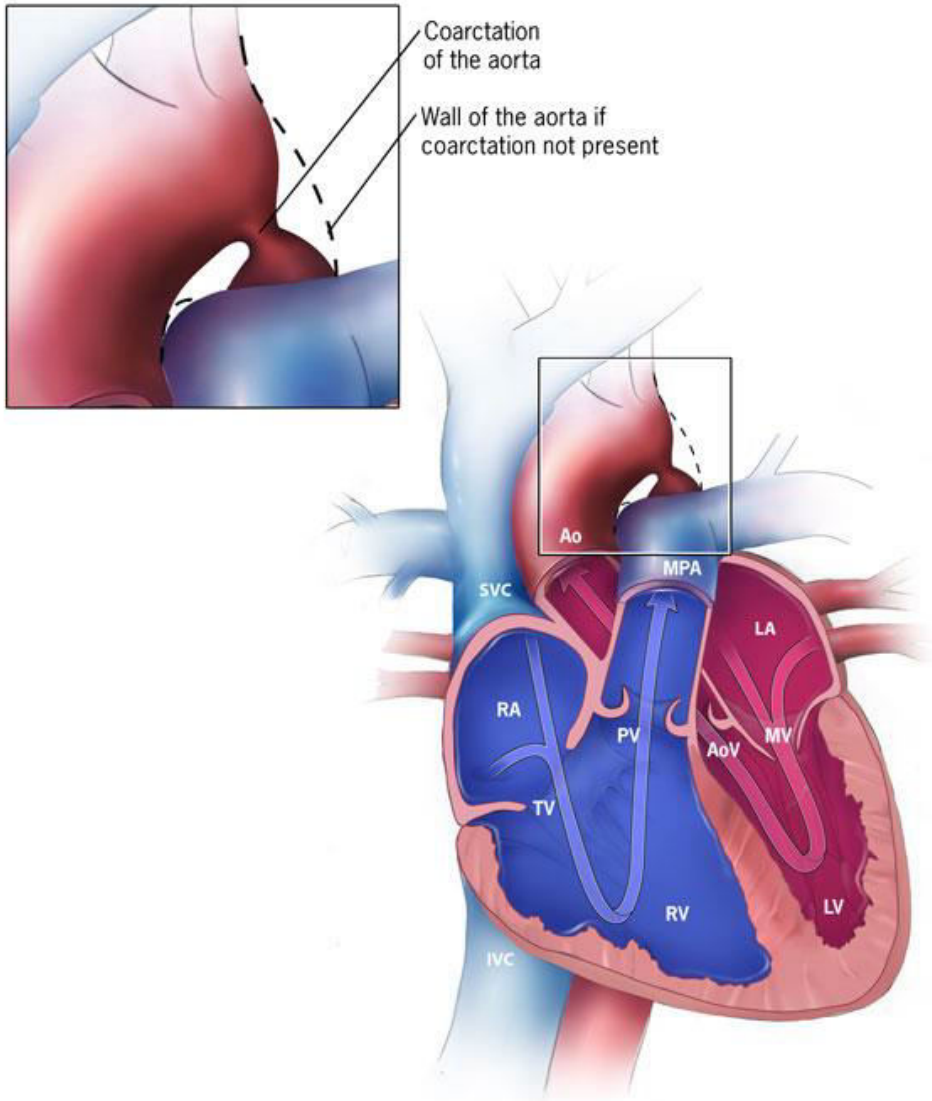

RA. Right Atrium
RV. Right Ventricle
LA. Left Atrium
LV. Left Ventricle

SVC. Superior Vena Cava
IVC. Inferior Vena Cava
MPA. Main Pulmonary Artery
Ao. Aorta

TV. Tricuspid Valve
MV. Mitral Valve
PV. Pulmonary Valve
AoV. Aortic Valve

Patoloji

- Aort kavsinin isthmus bölgesinde (duktusun girdiği yere yakın) kısa veya uzun tübüler şekilde bir darlık olabilir. Aort koarktasyonu hemen daima juxtaduktal pozisyonda olmasına rağmen geleneksel olarak preduktal ve postduktal olmak üzere 2'ye ayrılır.
- Juxtaduktal koA **(aort koarktasyonlarının %98'idir)** duktusun tam karşısında sol subklaviyen arterin çıkış yerinin hemen distalindedir ve ilerleyici bir lezyondur. Yenidoğan ve süt çocukluğu döneminde mortalitesi yüksektir.

Patoloji

- Üst ekstremitede yani koarktasyonun proksimalinde **sistolik** basınç**, alt ekstremiteden 20 mm Hg daha yüksektir.** Diastolik basınçlarda fark yoktur.
- Mitral kapak anomalileri (supravalvüler mitral ring veya paraşüt mitral valv) ve subaortik stenoz eşlik edebilir. Bu tip sol taraf obstrüksiyonlarının bir arada görülmesine **Shone kompleks** adı verilir.

Klinik

- **Semptomatik olanlar:** Beslenme yetersizliği, dispne, az kilo alımı veya akut dolaşım şoku ilk 6 haftada gelişir.
- **Bilateral femoral nabızlar zor alınır veya alınamaz. Üst ekstremite tansiyonları alt ekstremiteye göre daha yüksektir. (20 mm Hg'dan daha fazladır)**
- S2 tek ve kuvvetlidir. Kalp yetersizliği gelişmişse S3 galo genellikle vardır.
- **Differansiye siyanoz (preduktal koarktasyonda sağ-sol duktal şanttan dolayı sadece vücudun alt yarısı siyanozedir) olabilir.**

Fiziksel Bulgular

- Hastalarda büyüme gelişme normaldir.
- **Bilateral alt ekstremitelerde arteryel nabızlar yok, zayıf veya gecikmiştir.** Normal çocuklarda alt ekstremite sistolik basıncı 5-10 mm Hg daha yüksek olmasına rağmen, bu çocuklarda alt ekstremite basıncı üst ekstremitelerden düşüktür (20 mm Hg'dan daha düşüktür)
- Suprasternal çentikte thrill duyulur. S2 çift ve A2 belirgindir. Ejeksiyon kliği sistemik hipertansiyon ve biküspit aort valvi ile birlikte olmasından dolayı apekste ve/veya tabandadır.
- **Sırtta interskapular alanda** iyi lokalize **sistolik üfürüm** duyulur.

Telekardiyografi

- Kardiyomegali, pulmoner ödem ve pulmoner venöz konjesyon genellikle vardır.
- Aort koarktasyonlu tüm hastaların %20-30'unda iki aya kadar konjestif kalp yetersizliği gelişir.
- Asendan aorta dilatasyonu görülür.
- 4.-8. arasındaki **kostalarda çentiklenme** görülebilir. (Genellikle 5 yaşından önce görülmez)
- **Non-invaziv optimal en iyi tanı koyma yöntemi MR anjiyodur, invaziv ve tedavide de kullanılan en iyi yöntem kateter anjiyodur.**

Doğal Seyir

- Sık olarak eşlik eden biküspit aort valvi yaş arttıkça aort stenozuna veya yetersizliğine neden olabilir.

Komplikasyonlar

- **En sık görülen komplikasyon ve infantlarda en sık ölüm nedeni sol kalp yetersizliğidir.**
- Subakut bakteriyel endokardit gelişebilir.
- Asendan aorta dilatasyonu, rüptürü gelişebilir.
- Erişkin yaş döneminde intrakraniyal hemoraji **(Willis poligonunda anevrizma-Berry anevrizması rüptürü)** hipertansif ensefalopati ve hipertansif kardiyovasküler hastalıklar gelişebilir.
- **Egzersiz sırasında ayakta topallama** (klaudikatio intermitant) **saptanabilir.**

Tedavi

- **PGE1 infüzyonu** yaşamın ilk haftasında ağır vakalarda verilebilir. (Duktusun açık kalmasını sağlamak için)
- Kısa etkili inotropik ajanlar (Dopamin, dobutamin), diüretikler kullanılabilir.
- **Perkütan balon anjioplasti** tekniği de süt çocuklarında cerrahi yöntemin riskli olduğu hastalarda yararı olabilmektedir.
- **Cerrahi'de;** rezeksiyon ve uc uca anastomoz, subklaviyen flep aortaplasti yöntemleri tercih edilenlerdir.

Tedavi

- İnfant ve çocuklarda aort koarktasyonuna yaklaşım standart hale gelmiştir.
- Geç hipertansiyon insidansını en aza indirmek için tanı anında hasta opere edilmelidir.
- Yenidoğan, infant ve küçük çocuklarda rezeksiyon ve uç uca anastomozu, büyük çocuklarda rezeksiyon ve greft interpozisyonu yapılmalıdır.
- Rekoarktasyonda ilk seçilecek prosedür balon dilatasyondur.

Cerrahinin Olası Komplikasyonları

- Rekoarktasyon
- Paradoksal hipertansiyon
- Parapleji
- Rekürren laringeal sinir hasarı
- Sol kol iskemisi
- Hemoraji
- Anevrizma formasyonu
- **Şilotoraks**
- Horner sendromu
- Frenik sinir hasarı
- Serebrovasküler olay