Kocaeli Üniversitesi Tıp Fakültesi
Çocuk Sağlığı ve Hastalıkları
Anabilim Dalı

Çocuk Servisi
Olgu Sunumu

25 Ocak 2018 Perşembe

Dr. Büşra Özoğlu

KOCAELİ ÜNİVERSİTESİ
TIP FAKÜLTESİ
ÇOCUK SAĞLIĞI VE HASTALIKLARI ANABİLİM DALI

Çocuk Sağlığı Servisi
Olgu Sunumu
Araş. Gör. Dr. Büşra Özoğlu

Olgu

- 5 yaş 4 ay kız hasta

Yakınma

- Ateş
- Döküntü
- Baş ve boğaz ağrısı

Öykü

- Üç gün önce başlayan 39°C bulan ateş
- Yüzünde ve vücudunda döküntü
- Dilinde kızarıklık

- Ateş düşürücü kullanmasına rağmen ateş yakınmasının devam etmesi üzerine tarafımıza başvurdu.

Öykü

- Hastanın vücudundaki döküntüler başvurudan 1 gün önce başlamış.
- Döküntüler başladığında dili beyazmış.
- Dil kızarıklığı sonradan ortaya çıkmış.
- Bu sırada baş ağrısı, boğaz ağrısı, gözlerde seröz akıntı ve halsizlik de varmış.

Özgeçmiş

- 38 hafta, 3150 gr, normal doğum
- Doğum öncesi, doğum ve doğum sonrası izleminde sorun yok.
- Hastaneye yatış öyküsü yok
- Düzenli kullandığı ilaç yok.
- Aşıları ulusal aşı çizelgesine uygun olarak yapılmış.
- Alerjisi yok.

Soy-geçmiş

- Anne: 32yaşında ,ev hanımı, sağ-sağlıklı
- Baba: 35 yaşında, özel sektör, sağ-sağlıklı

- Anne ve baba arasında akrabalık yok

- 1. çocuk: Hastamız
- 2. çocuk: 3 yaş, erkek, sağ-sağlıklı

Fizik inceleme

- Ateş: 38,9°C
- Nabız: 143/dk
- Solunum sayısı: 24/dk
- Oksijen saturasyonu oda havasında %99
- Kan basıncı: 90/60 mmHg

- Genel Durum: İyi, bilinç açık, çevreyle ilgili
- Cilt: Turgor -tonusu doğal, mukozalar nemli, sıvı eksikliği bulgusu yok.
- ➢ Gövdede makülopapüler döküntü ve her iki yanakta kızarıklık
- Göz : göz hareketleri doğal, konjonktivalar hafif hiperemik
- ➢ Baş-Boyun: Orofarenks hiperemik , hipertrofik ve kriptler izlenmekte, çilek dili görünümü mevcut
- KVS: Kalp ritmik, S1,S2 (+), ek ses yok, üfürüm yok, KDZ<2 sn
- SS: solunum sesleri bilateral eşit, ral ve ronküs yok
- GİS: Batın rahat; karaciğer- dalak büyüklüğü yok
- Nörolojik : IR +/+ , motor ve duyu muayenesi normal
- Genitoüriner Sistem: Görünüm doğal, haricen kız

PATOLOJİK BULGULAR

- Ateş: 38,9°C
- Gövdede makülopapüler döküntü
- Yanaklarda kızarıklık
- Çilek dili

ÖN TANI?

Laboratuvar

- Grup A streptokok tayini (boğazda) : Pozitif (+)

- Boğaz kültürü: Beta hemolitik streptokok (A-C-G) üredi.

Kızıl

- Kızıl genellikle tonsilit ya da deri enfeksiyonu ile birlikte görülen yaygın eritemli bir döküntüdür.
- Hastalıkta enantem ve ekzantemler olur.
- En sık 4-8 yaşında görülür.

- Basmakla solan, çok küçük (1 ila 2 mm) papülerle birlikte deride zımpara kağıdı şeklini veren dağınık bir eritem olur.
- Genellikle baş, boyun, kasık ve koltukaltı bölgelerinde başlar.

- Ardından döküntü hızla genişler; vücuda, kollara ve bacaklara yayılır.
- Yüzdeki kızarıklığa ağız çevresinde solgunluk ve çilek dili eşlik eder.
- Avuç içi ve ayak tabanı genellikle korunur, döküntü izlenmez.

© 2010 Logical Images, Inc.

- Döküntü en çok inguinal, aksiller, antekübital ve abdominal bölgelerin cilt katlarında ve basınç noktalarında belirgindir. (Pastia çizgileri)

Etiyoloji

- Çocukların %80'inde streptokokal ekzotoksinlere yönelik antikor gelişir.
- Döküntü gelişimi *S. pyogenes* tarafından üretilen pirojenik ekzotoksinin (eritrojenik toksin, genellikle A, B veya C tipinde) gecikmeli cilt reaksiyonu sonucunda olur.

Pyrojenik ekzotoksin (Eritrojenik Toksin – Dick Toksini)

- Streptokoksik pirojen ekzotoksin (enterotoksin) (Spe) süperantijen özelliğindedir ve aşırı T hücre proliferasyonuna yol açar.
- Bu toksin aynı zamanda nötrofillerden inflamatuar mediyatör salınımında modülatör görevi görür. Dolayısıyla döküntüler hücresel ve hümoral faktörler arası etkileşim sonucu ortaya çıkmaktadır.

Pyrojenik ekzotoksin (Eritrojenik Toksin – Dick Toksini)

- Streptokokal pyrojenik ekzotoksin (**spe)**
- **Spe A, *lizojenik bakteriyofajlarca kodlanan süper antijen***
- **Spe B, *kromozomal yerleşim gösteren bir gen tarafından kodlanır***
- **Spe C, *lizojenik bakteriyofajlarca kodlanan süper antijen***

- olmak üzere antijenik olarak birbirinden farklı 3 tip toksin meydana gelir.
- *Kızıl olgularının %90'ından Spe A sorumludur.*

Klinik

- İnkübasyon (3-7 gün)
- Prodrom (ön dönem): Ateş, titreme, boğaz ağrısı, baş ağrısı, lenf düğümlerinde büyüme, bulantı, kusma, karın ağrısı, kas ağrısı, halsizlik
- Döküntü bu bulguları izleyen 12-48 saat sonra başlar.
- Tedavi başlangıcından sonraki 12-24 saatte ateş düşer.

- Eksüdatif tonsilit
- Farinks ödemli ve kızarık, yumuşak damakta peteşiler olabilir.
- Hastalığın ilk 1-2 günü içinde dil beyaz bir tabakayla kaplıdır, üzerinde ödemli papillalar (Beyaz Çilek dili)
- Birkaç gün içinde kırmızı çilek dili haline döner.

Laboratuvar

- Tanı klinik bulgulara dayanarak yapılır.
- Hızlı strep testi ve boğaz kültürü dışında ek testlerin herhangi bir yeri yoktur.

Tanı

- Klinik bulgular
- Boğaz kültürü
- Hızlı antijen testleri (%78-100 özgüllük , %44-100 duyarlılık)
- Anti-streptolizin O titresi (ASO): Enfeksiyonun erken tanısında faydalı değildir.

Tedavi

- Tedavi faranjit tedavisiyle aynı şekilde yapılır.
- Döküntüler ekzotoksine bağlı geliştiği için sterildir, ek bir tedavi gerekmez.
- *S. pyogenes* penisiline duyarlıdır.
- Tedavi süresi 10 gündür.

Tedavi

- **Penisilin V ağız yoluyla (1. seçenek tedavi)**
  - < 27 kg, 2 ya da 3 kez 250 mg (400,000 U)
  - > 27 kg, 2x500 mg (800,000 U)
- **Amoksisilin ağız yoluyla 50mg/kg/gün 2 ya da tek dozda**
- **Benzatin Penisilin-G kas içi enjeksiyon**
  - < 27 kg, 600.000 U
  - > 27 kg, 1.200.000 U

- Bulaştırıcılık tedavinin başlangıcından 24 saat sonra biter.
- Çocuklar, antibiyotik kullanımına başlandıktan 24 saat sonra okula ya da gündüz bakımına dönebilirler.
- Bu hastalar için ek bir izlem gerekmez.

Komplikasyon

- Sinüzit
- Otitis media
- Servikal adenit
- Retrofaringeal ve peritonsiller apse
- Akut romatizmal ateş
- Akut glomerülonefrit

Bizim olgumuzda...



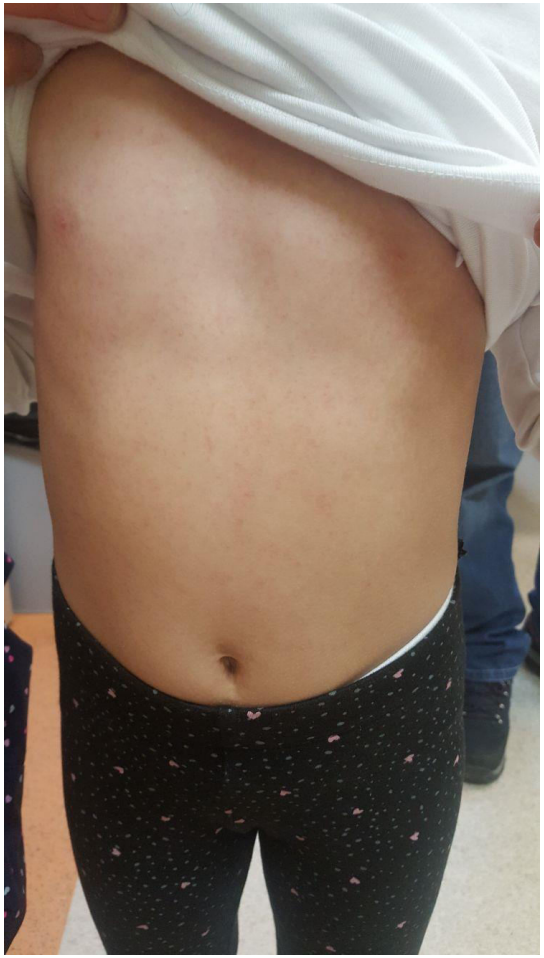

- Penisilin V ağız yoluyla 3X250 mg 10 günlük tedavi

Teşekkürler….